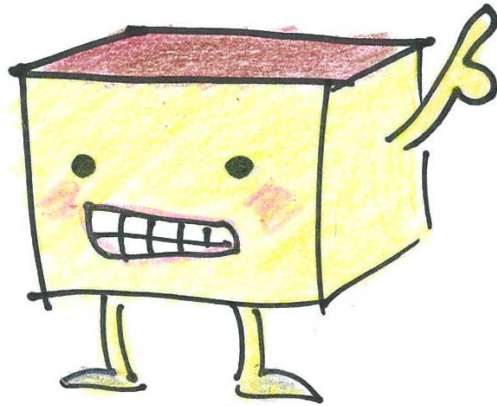
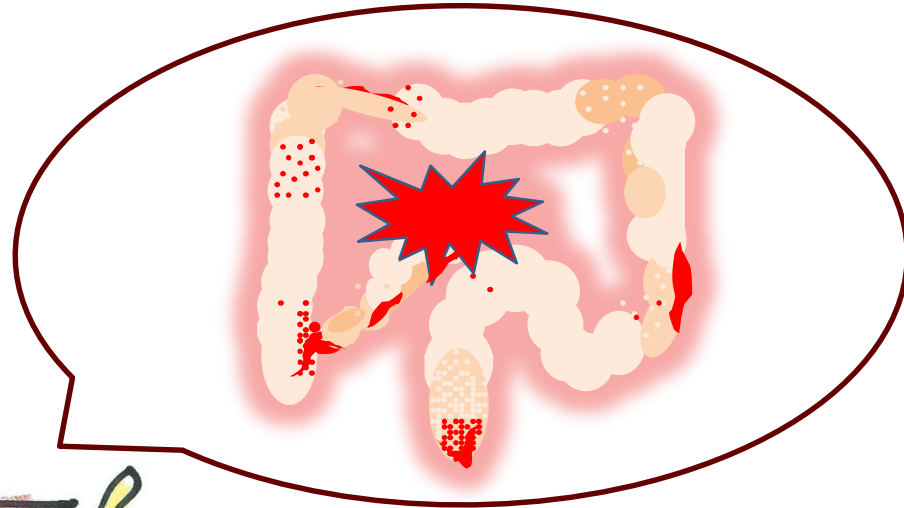


～クローン病～

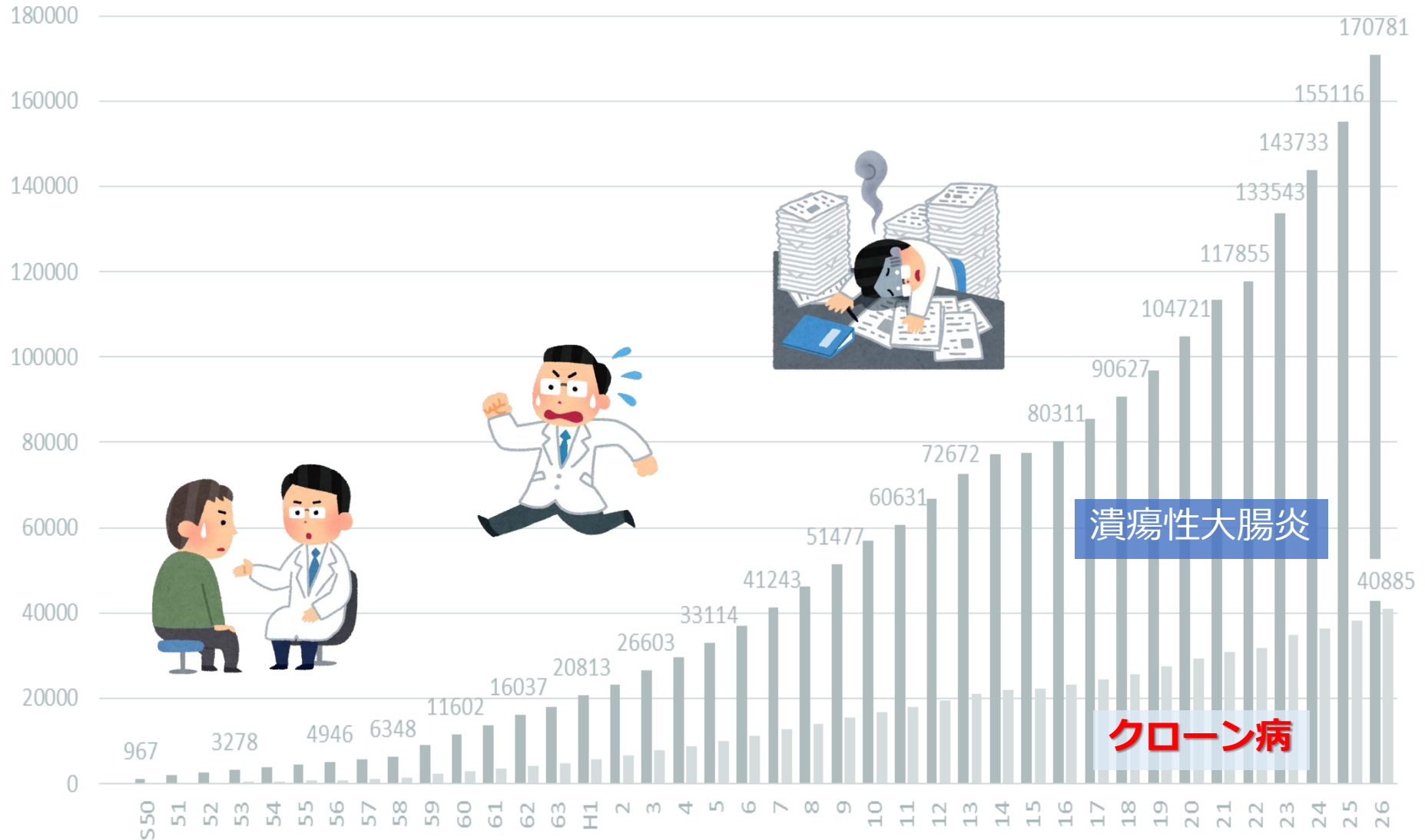


長崎大学病院
医療教育開発センター/消化器内科

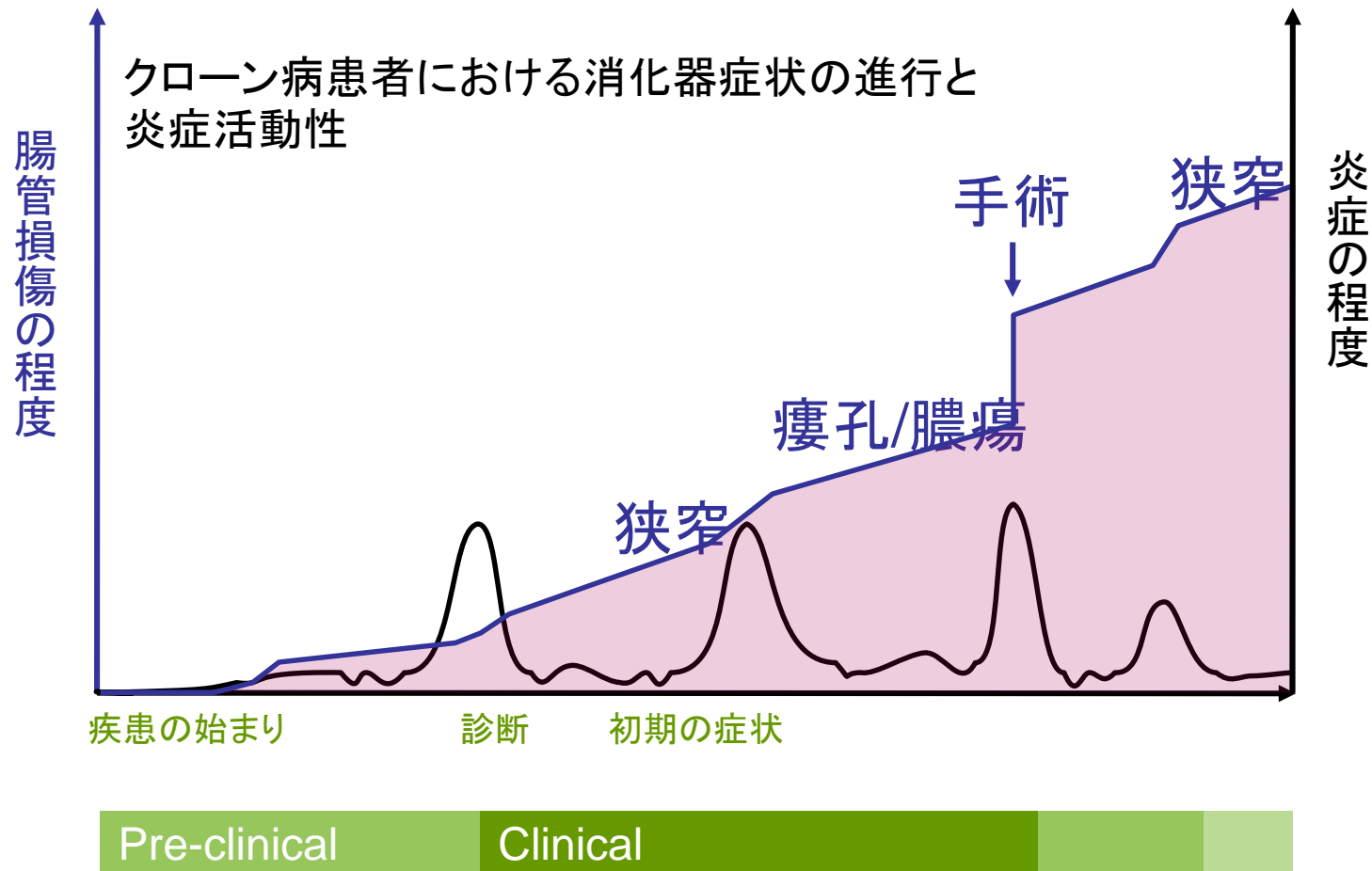
松島 加代子



炎症性腸疾患(IBD)は増え続けている



クローン病は症状が良くなれば 腸の状態をリセットできるわけではない

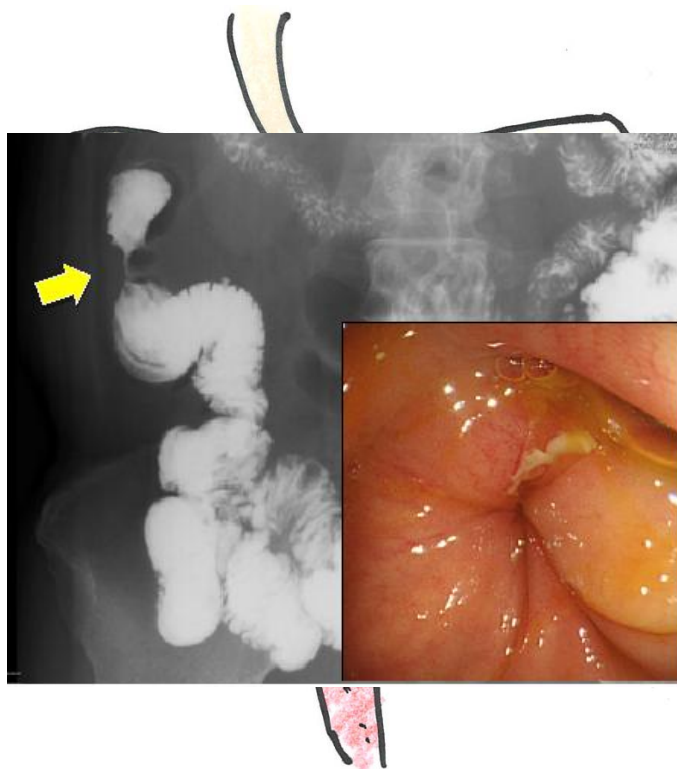


CDAI: Crohn's disease activity index; CDEIS: Crohn's disease endoscopic index of severity; CRP: C-reactive protein

Pariente B, et al. *Inflamm Bowel Dis* 2010; epub 28 Nov 2010

潰瘍性大腸炎との違い

潰瘍性大腸炎



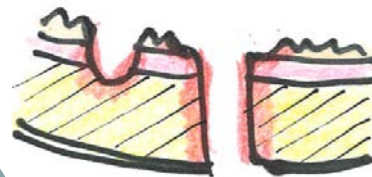直腸から連続的に進行

大腸のみ

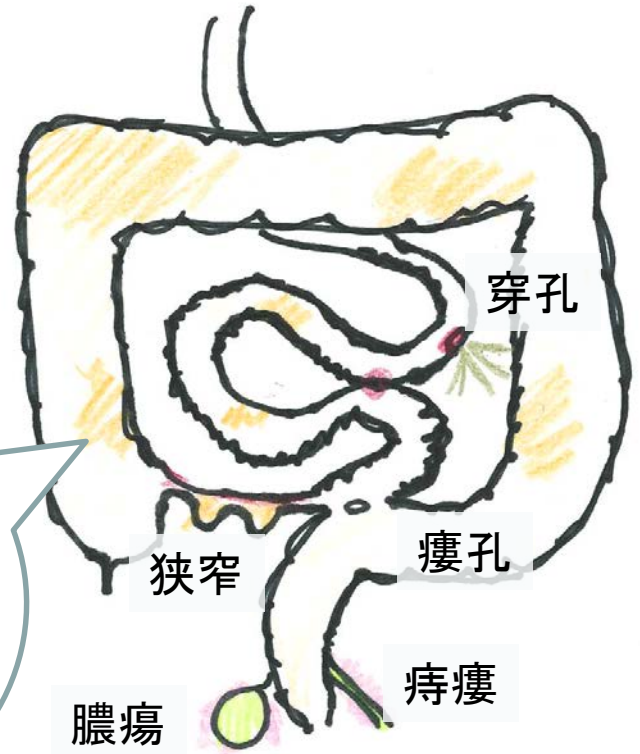
粘膜下層
(比較的表層)



腸管全層



クローン病



連続性なし(スキップ)

消化管全体

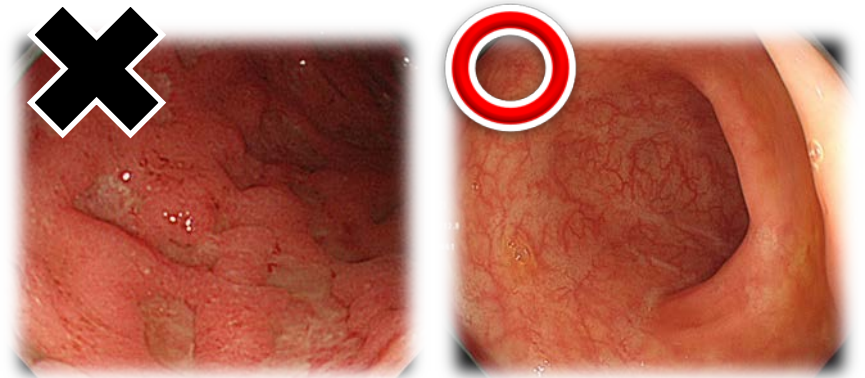
炎症性腸疾患の治療目標

疾患活動性
の抑制

合併症の予防
手術率の低下

栄養状態・
QOLの向上

**潰瘍(傷)がない状態
「粘膜治癒」が重要**



炎症性腸疾患は新規治療薬の選択の幅が広がり 治療しやすくなっている

2010年6月 レミケード® (インフリキシマブ)

2013年6月 ヒュミラ® (アダリムマブ)


2016年9月 リアルダ® (メサラジン)

2017年3月 シンポニー® (ゴリムマブ)

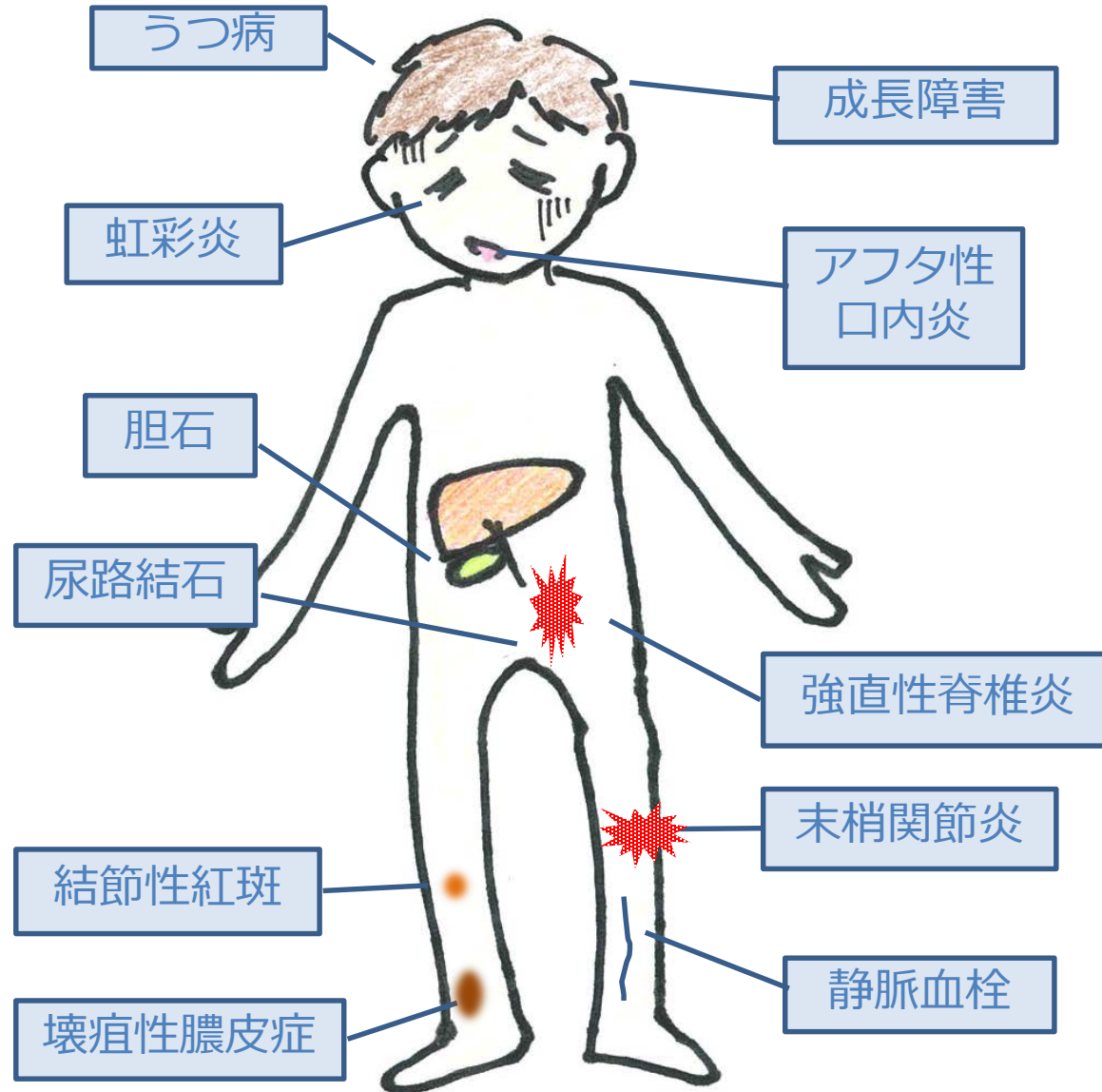
2017年9月 レクタブル® (ブデソニド)

2018年5月 ゼルヤンツ® (トファシチニブ)

2018年7月 エンタイビオ® (ベドリズマブ)



IBDの腸管外合併症

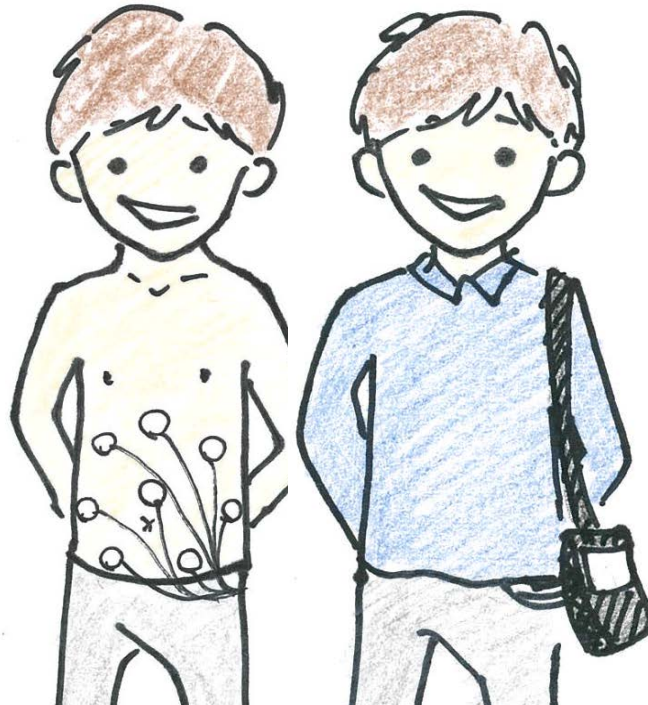
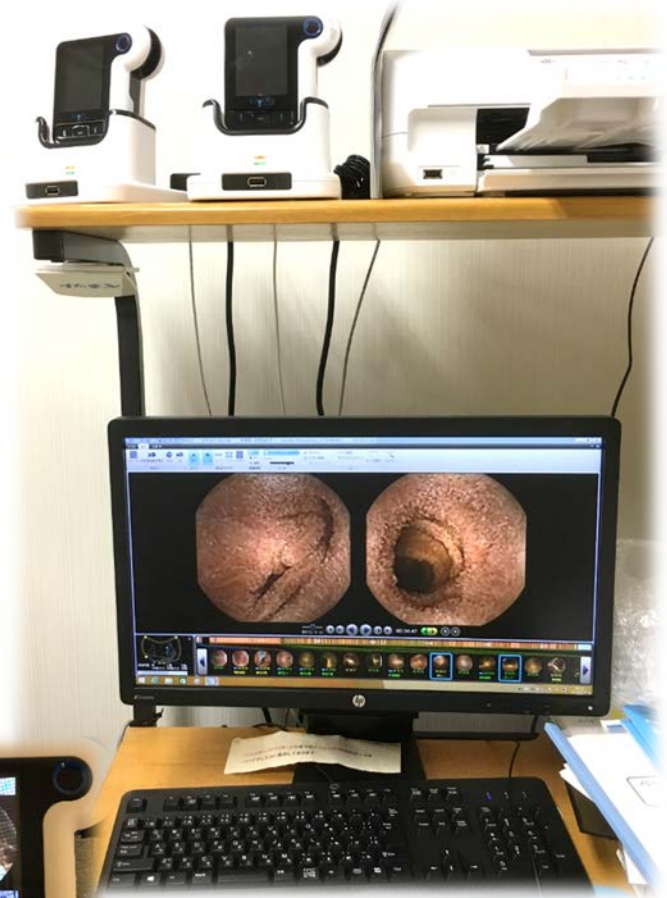
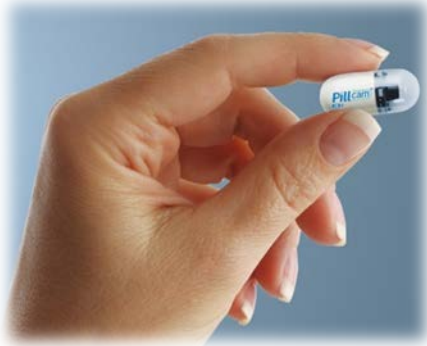

ステロイドの副作用と発現時期

数時間から (大量)	数日から (中等量以上)	1~2ヶ月 (中等量以上)	3ヶ月以上 (少量でも)
高血糖	高血圧	感染症 (細菌)	感染症 (ウイルス、結核)
不整脈	不整脈	無菌性骨頭壊死	満月様顔貌
	高血糖	骨粗鬆症	副腎不全
	精神障害	満月様顔貌	骨粗鬆症
	浮腫	高脂血症	高脂血症・動脈硬化
		緑内障	白内障・緑内障
		ステロイド筋症	ステロイド筋症
		消化性潰瘍	消化性潰瘍
			高血糖

カプセル内視鏡検査

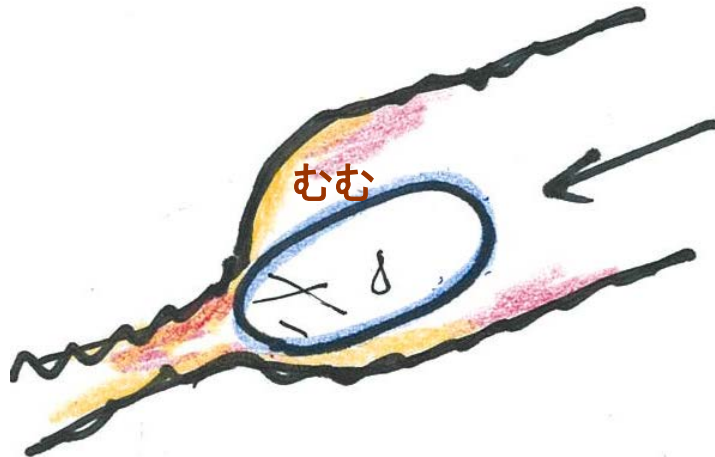
欠点：見たいところで止まることはできない。
利点：体への負担が少ない！



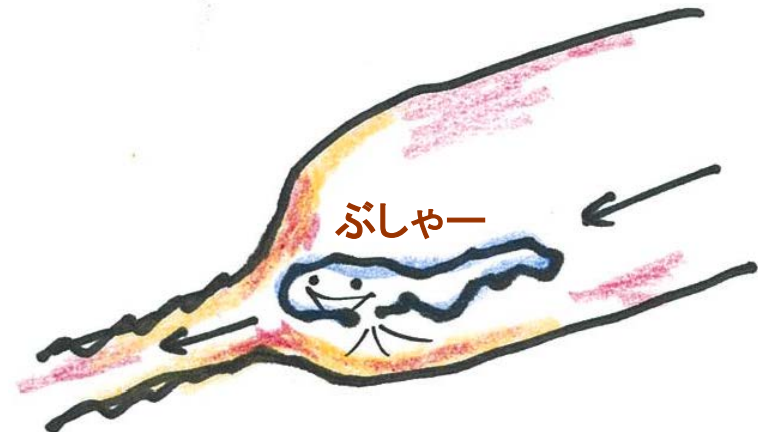カプセル
の前に
!

消化管開通性試験

パテンシーカプセルの登場により、
CDにおいてカプセル内視鏡も
施行可能になった



30～33時間で変形なく
盲腸に到達すればクリア！



滞留するとのちに溶け出す
(コーティングは溶けない！)

PillCam[®] パテンシーカプセル

消化管（小腸）開通性判定基準

嚥下後経過時間 (T) (単位：時間)	目視 (排便)	X線検査等	PillCam [®] パテンシーカプセル位置	開通性
T < 30	確認※	—	—	あり
30 ≤ T ≤ 33	確認※	—	—	あり
		実施 (体内に有)	大腸到達※	あり

「開通性あり」以外の場合は、全て「開通性なし」と判定

※原形の状態：PillCam[®] パテンシーカプセルのタイマープラグの変形の有無にかかわらず、ボディ部分に変形がなく、自然排出されPillCam[®] パテンシーカプセルにおいては、嚥下前と固さが同じ状態。

『人生の楽しみが見つからない時、 どうすればいいですか？』

アロマ

よく眠る

いつか、出会えるまで待つしかないですよ。何かに出会えたら心が教えてくれるはずですよ。

モノづくり

散歩

人生の楽しみはその時にはわからない。どちらかという苦しいことばかり。しかし、振り返った時に頑張った自分を褒める時が必ずくる。それが人生の楽しみ。

瞑想

音楽

園芸

億劫に思っても何か新しいことをしてみたり、行ったことないところへ行ってみます。

目の前にあるもの、聞こえるもの、感じることに楽しみを見出すこと

今を生きる×4

「患者にしか聞けない言葉」がある
クローン病の語り

—— 臨床と病いの語りデータベース・DIPExとは？
患者ひとり1人の病気体験のデータベース

Database of Individual Patient Experience
データベース ひと一人 患者 体験

クローン病の体験を
たくさんの方が聞ってくださいました

